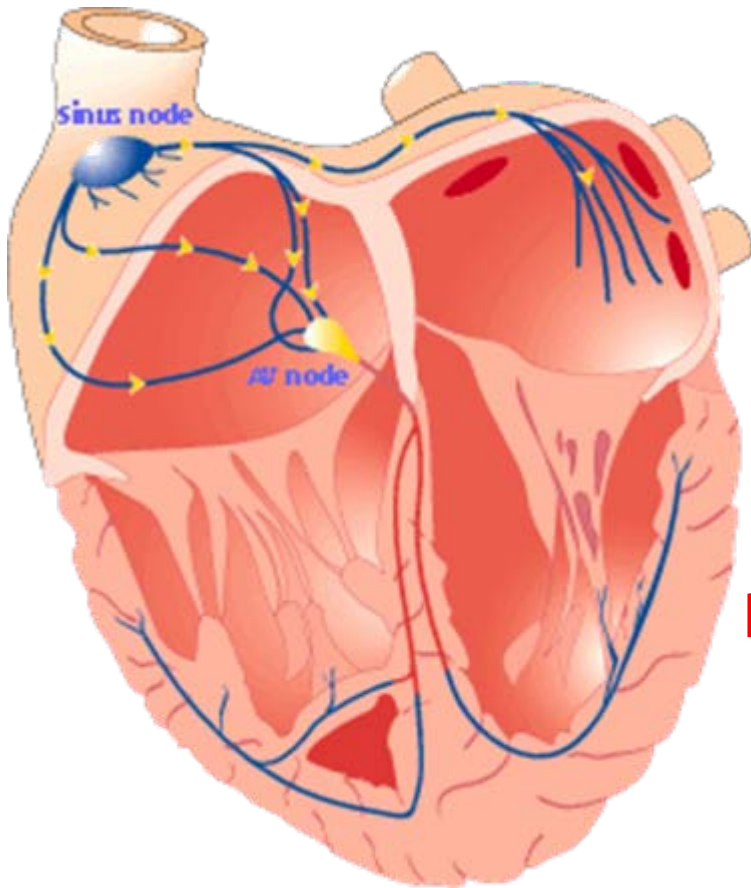




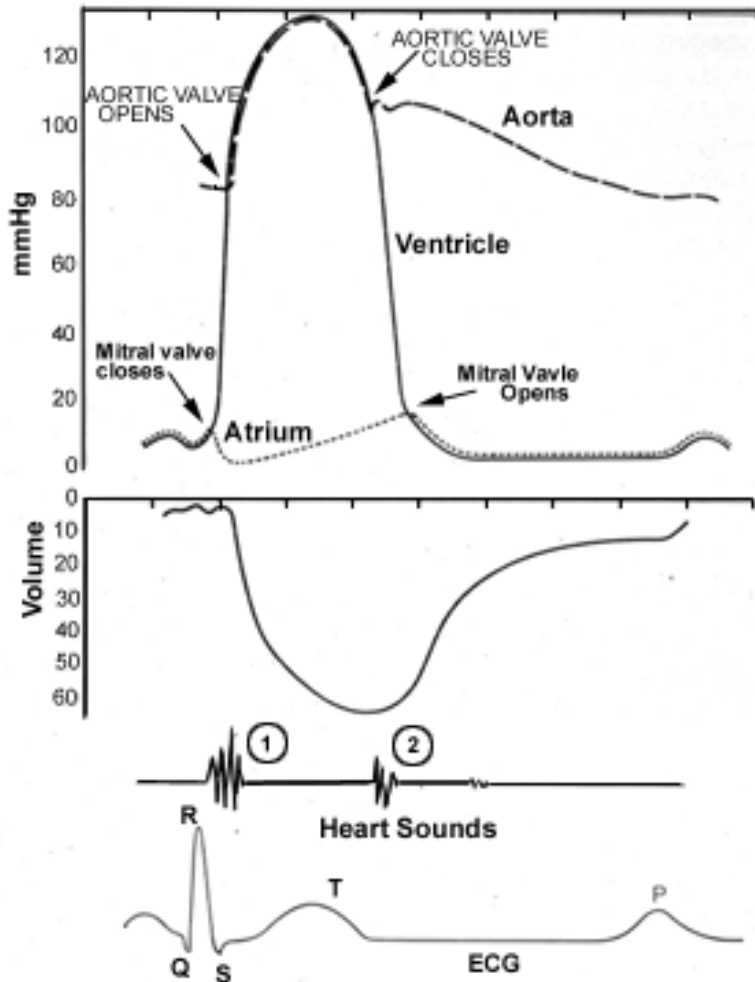
הולכת הזרם בלב



- קוצבי לב
 - SA node
 - AV node
- התפשטות הזרם
 - כיוון מהחוד למעלה
- כיווץ העליות ואח"כ החדרים



מהלך הארועים בלב



• סיסטולה

- התכווצות הלב
- שסתומי AV סגורים
- שסתומי יציאה פתוחים

• דיאסטולה

- הרפיית הלב
- שסתומי AV פתוחים
- שסתומי יציאה סגורים



בדיקות לב



- **שמיעה (אסקולטציה)**

- **קצב (טכיקרדיה, ברדיקרדיה)**

- **מקצב (אריתמיות)**

- **אוושות**

- **צילום רנטגן**

- **EKG**

- **אקו לב**

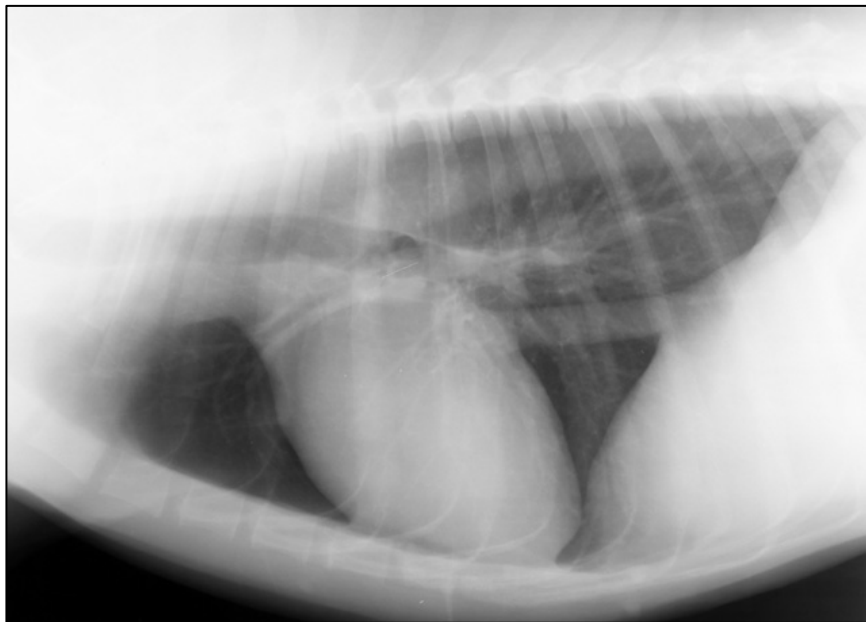

דוגמא לאוושה (רשרוש)

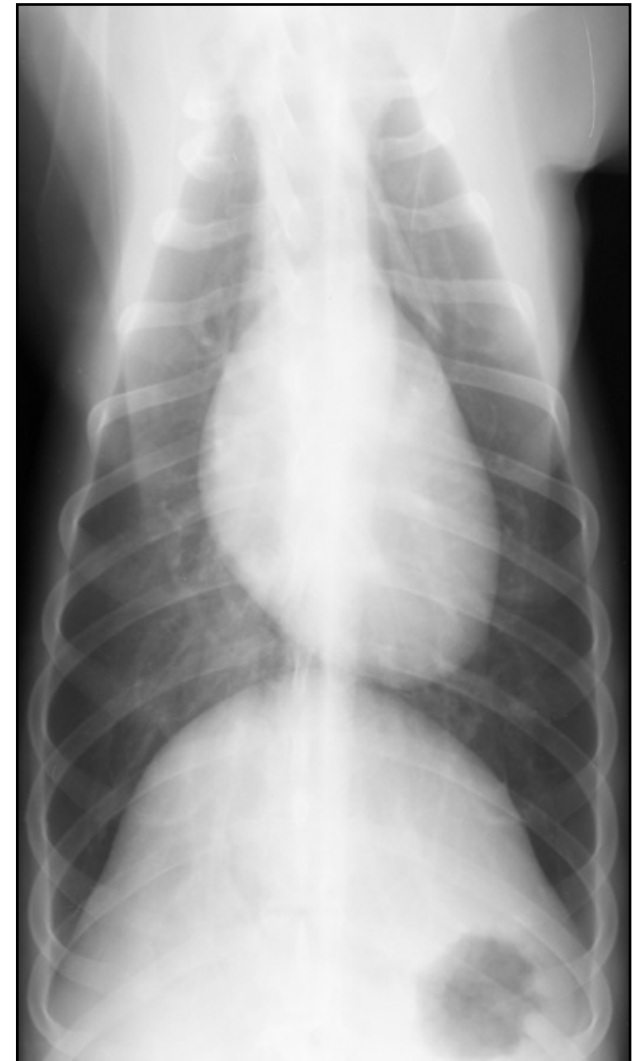

צילום רנטגן

Dorso-Ventral (DV)

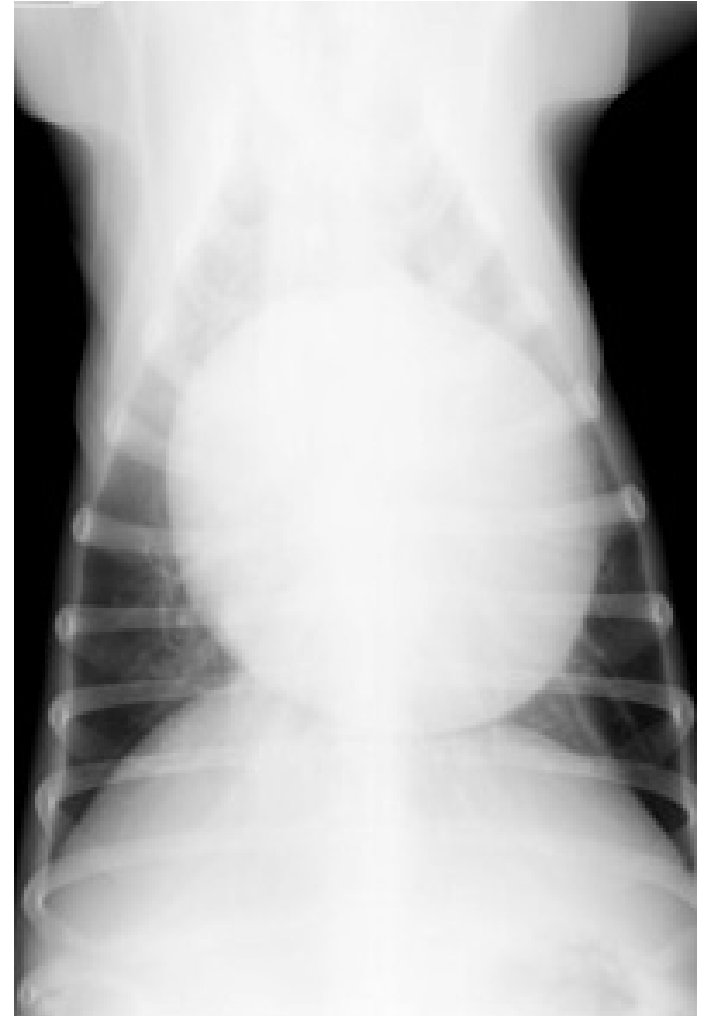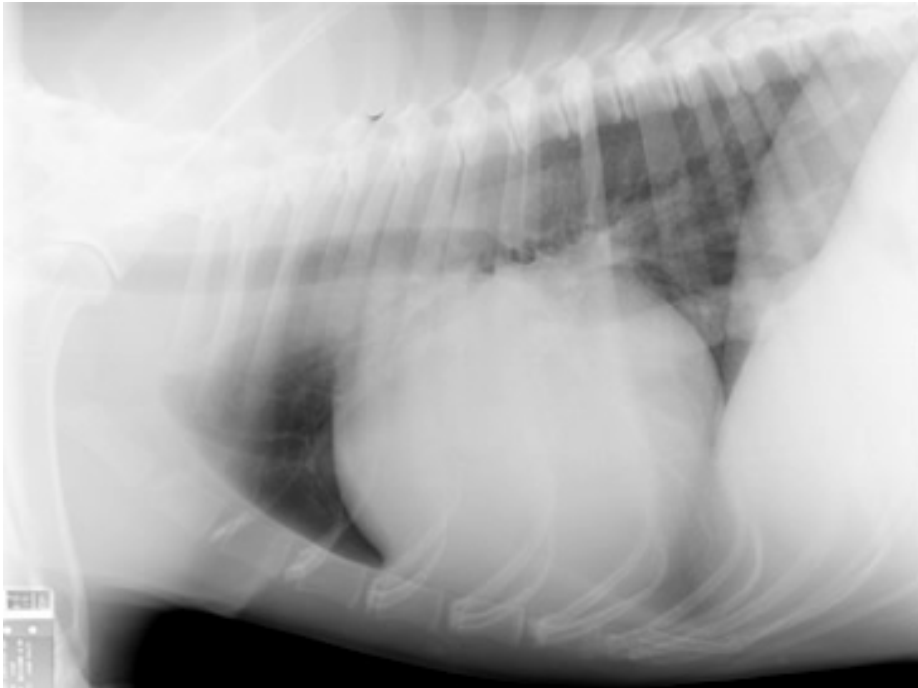


Right Lateral



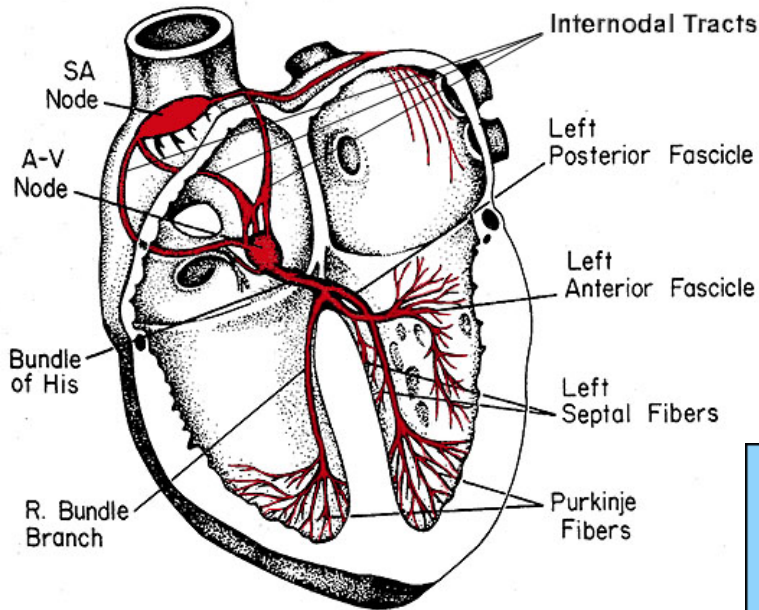


לב\שק הלב מוגדל

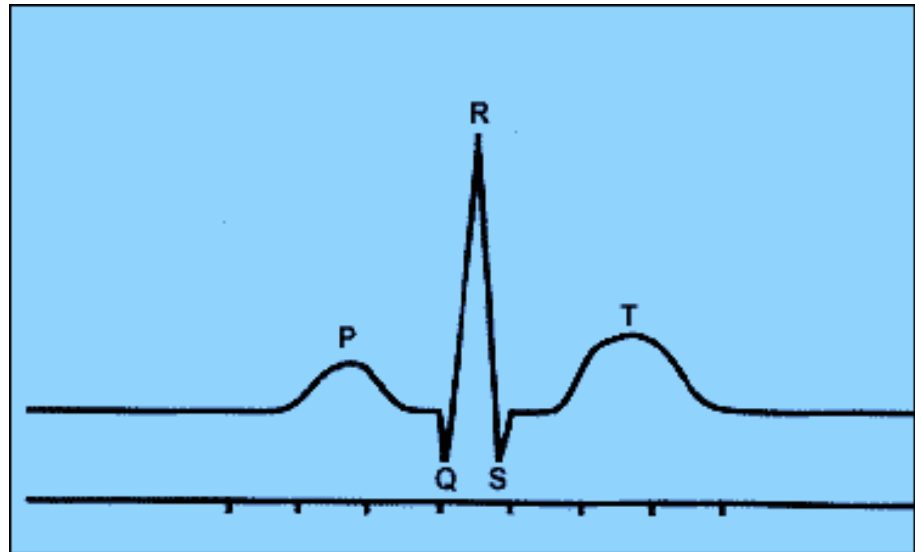




אק"ג EKG – Electrocardiogram



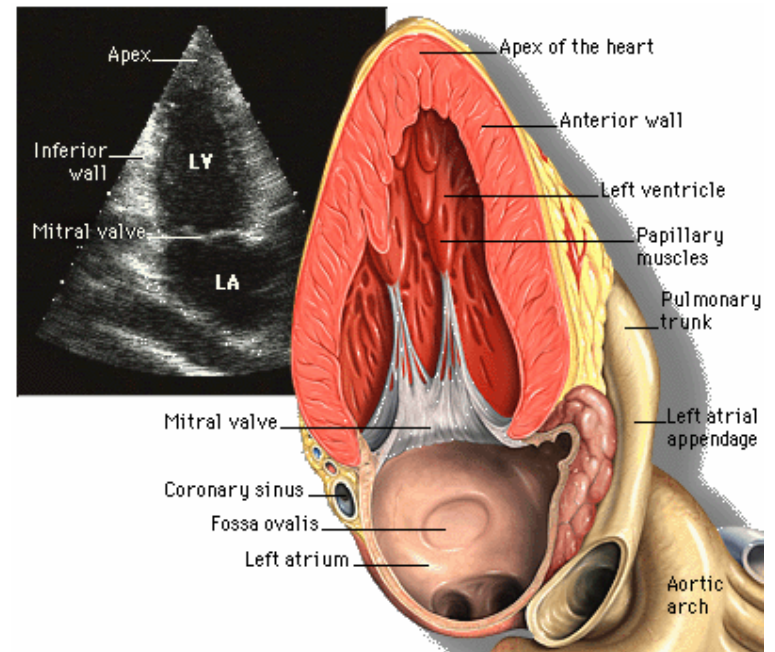
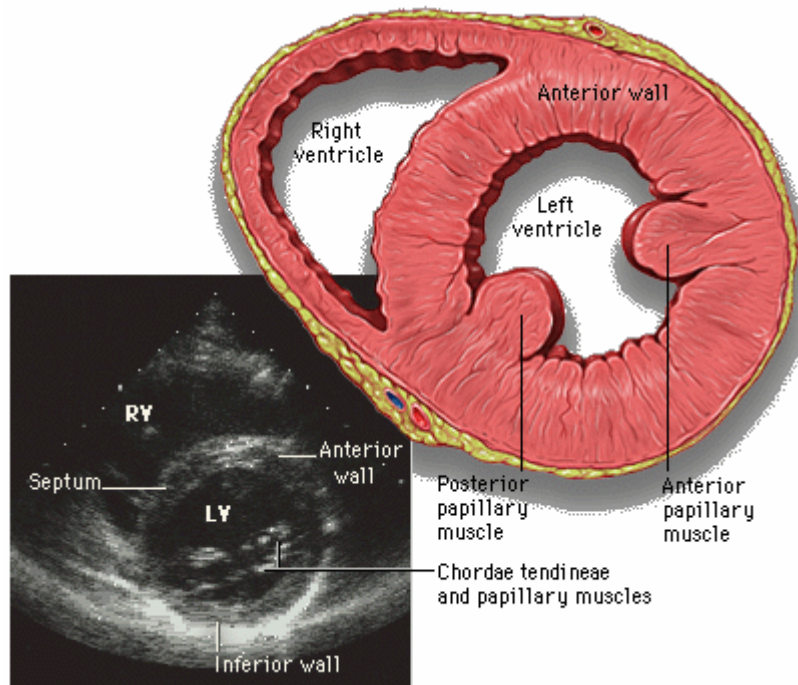
- P – עליות
- QRS – חדרים
- T – רפיון החדרים





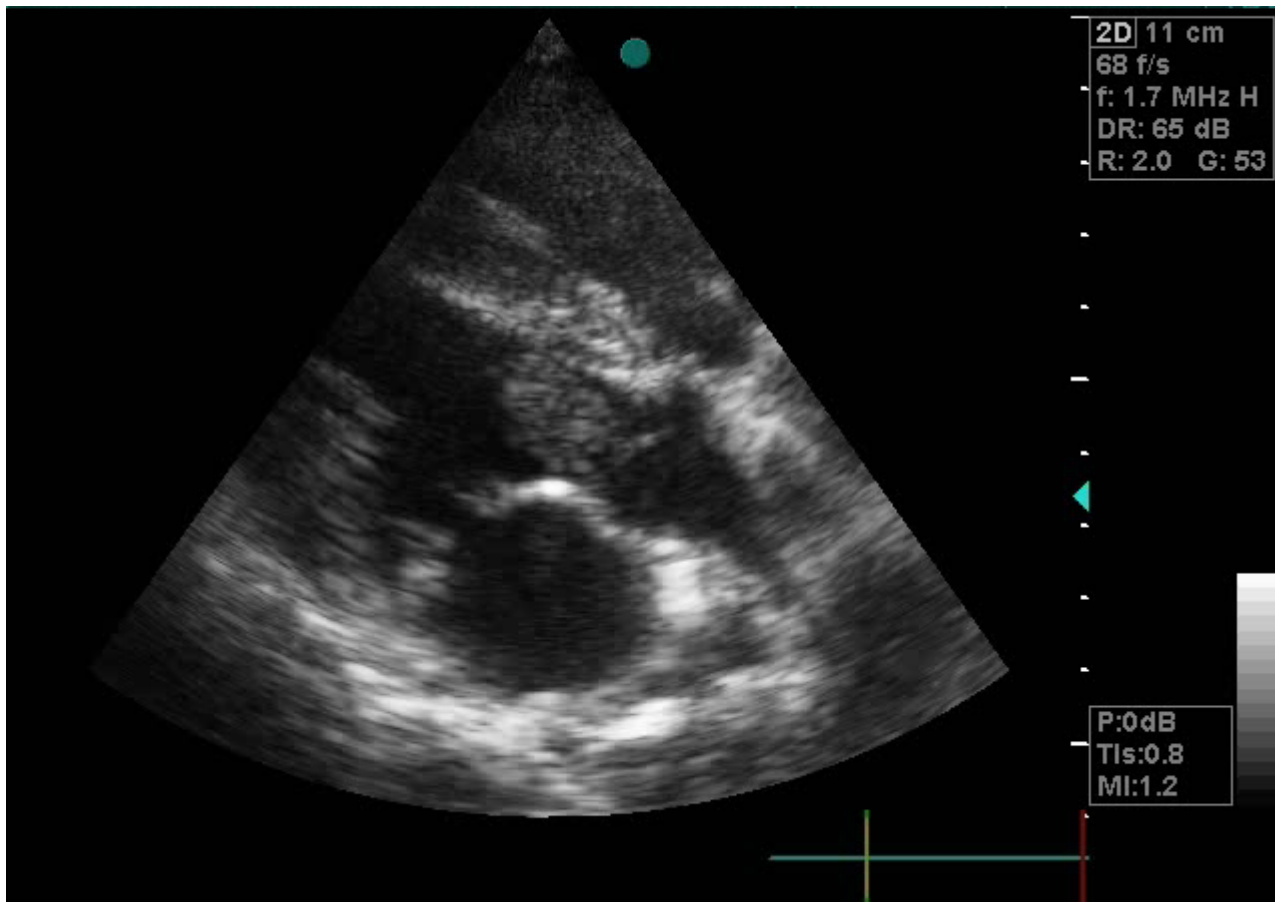
אקו (אולטראסאונד) לב

- בדיקת יכולת התכווצות הלב
- דליפות דרך מסתמים
- מומים מולדים





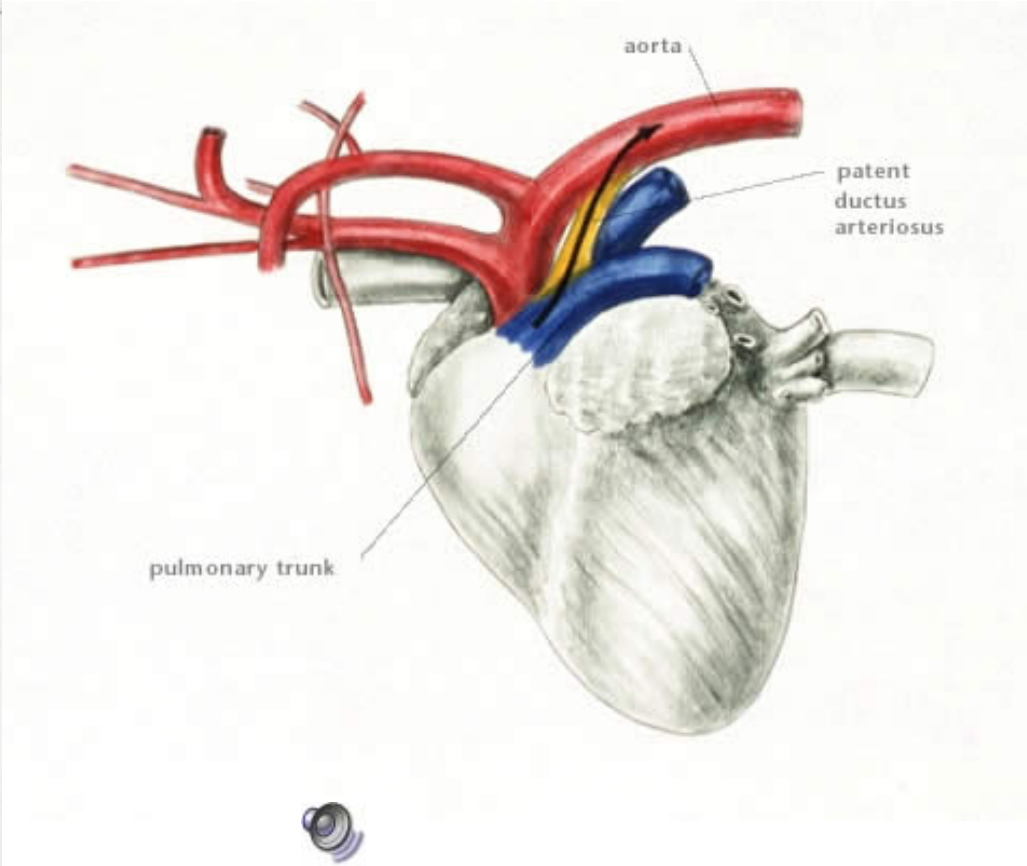
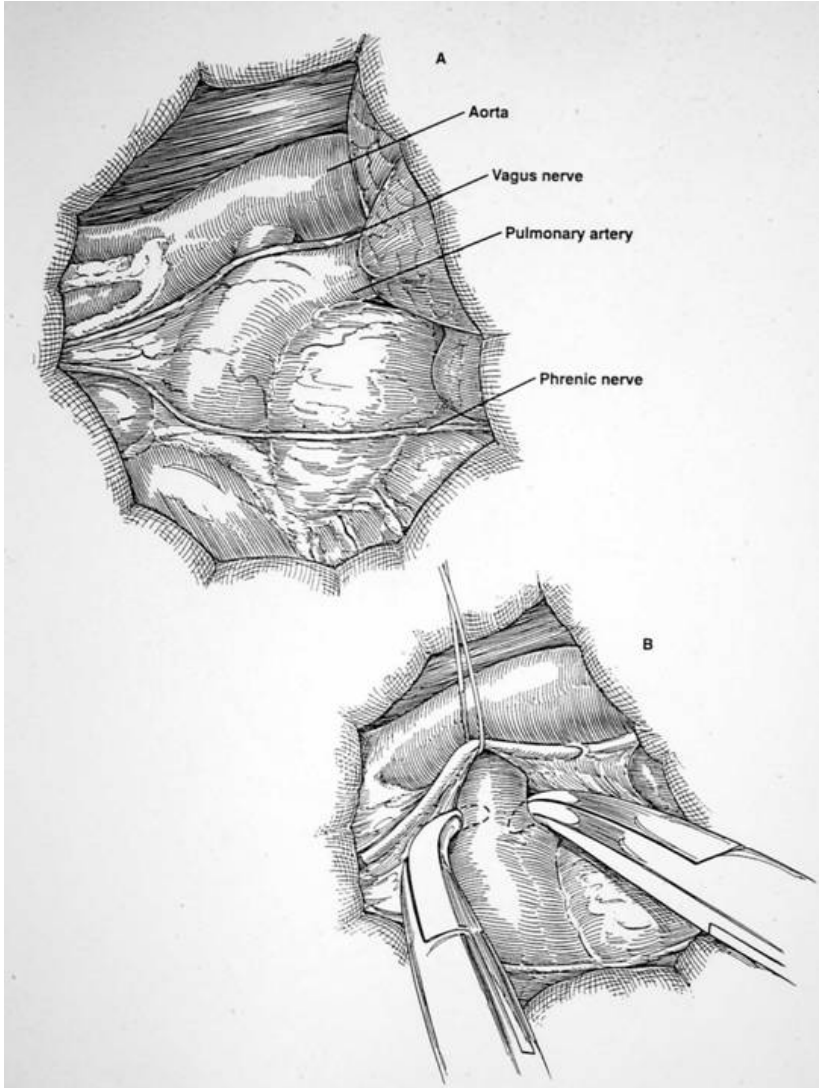
• אקו – לב של כלבה עם קריש דם ביציאה מחדר שמאל



סרט



PDA – Patent ductus arteriosus

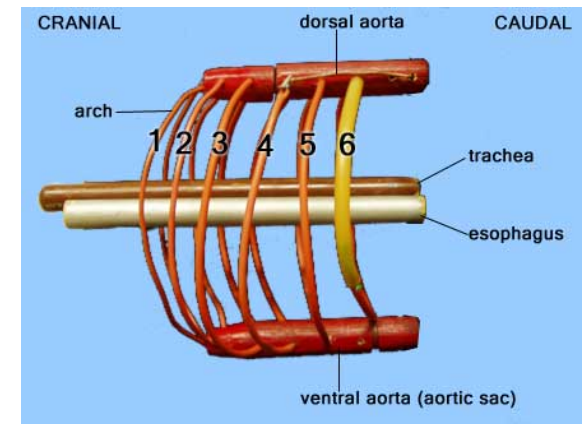
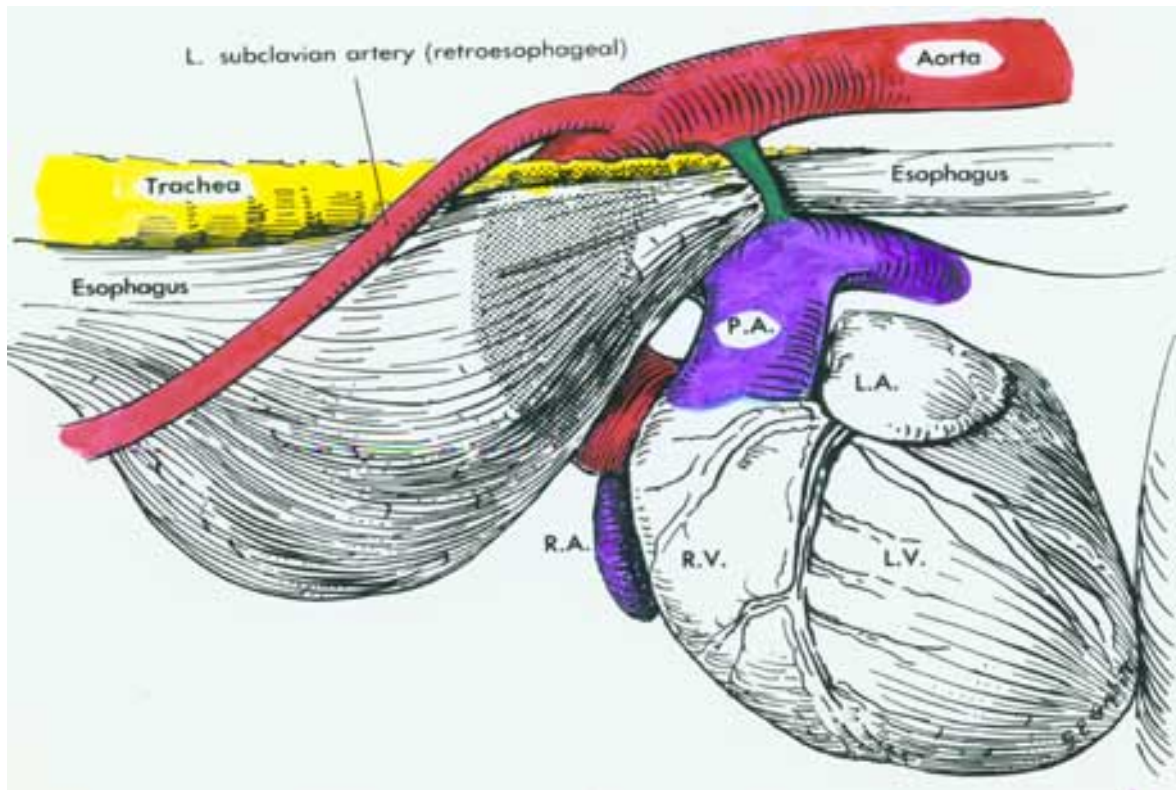




PRAA – Persistent right aortic arch

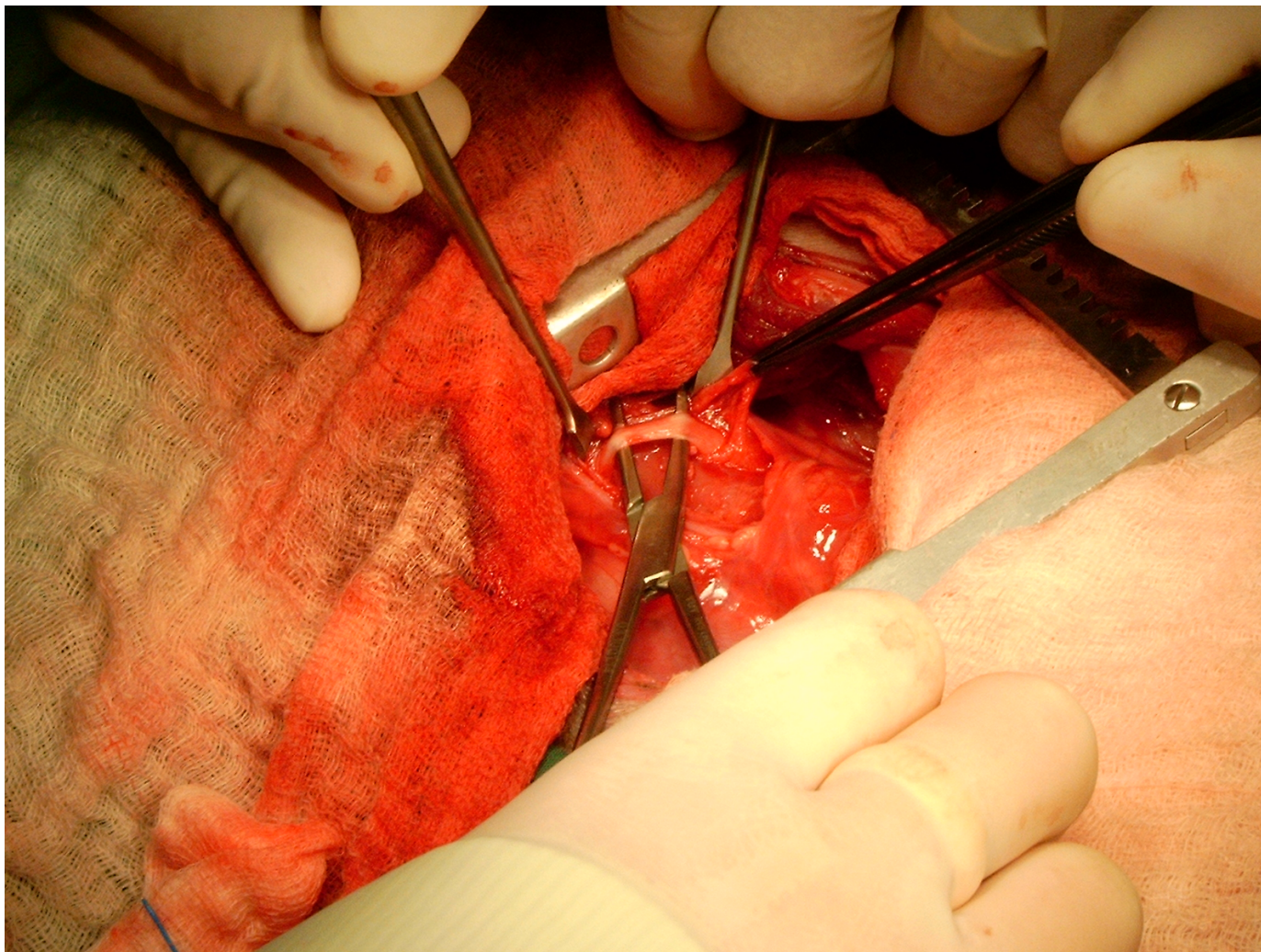
התפתחות לא תקינה של קשתות העורקים

- גורם לחסימה של הוושט
- גורים בגיל גמילה – פולטים אוכל מוצק



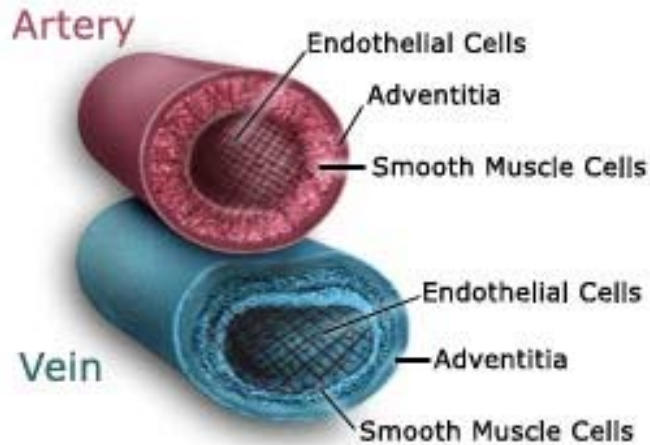


ניתוח לתיקון מום מולד בהתפתחות קשתות העורקים





כלי דם



עורקים

- הזרמת דם מהלב לאברים*

ורידים

- החזרת דם ללב מהגוף*

נימים

- שחלוף גזים וחומרי מזון בין הדם לרקמות

כלי לימפה

- ספיגת שומן, ניקוז נוזלים, מערכת החיסון

*המצב הפוך בעורקי וורידים הריאה!



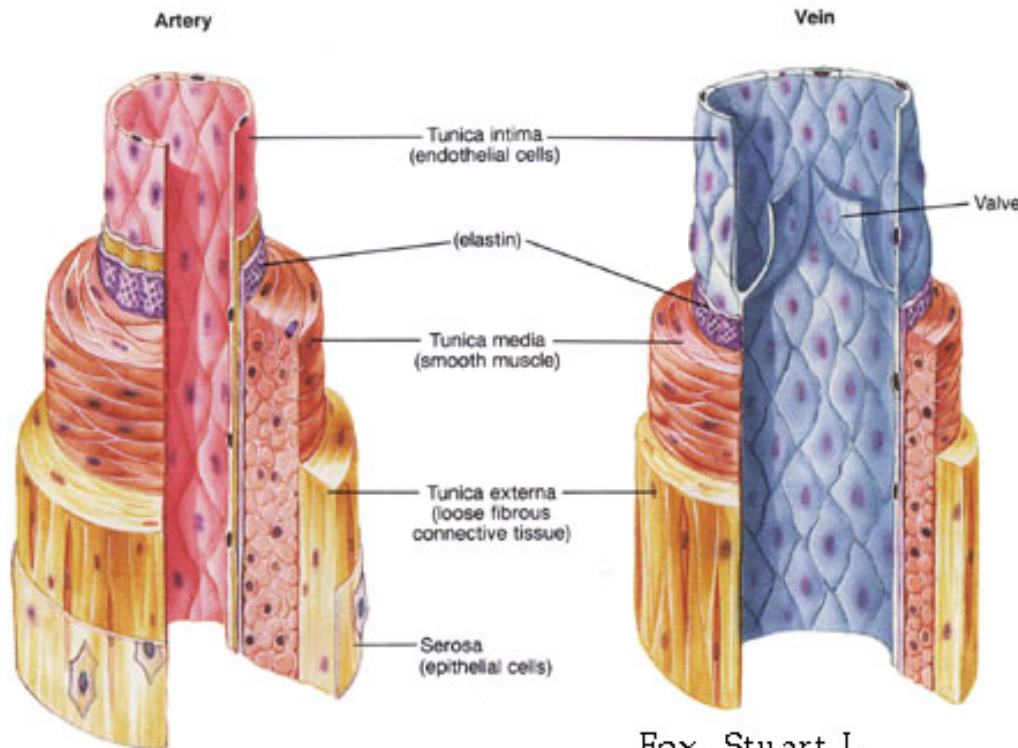
כלי דם

• מבנה שכבות כלי הדם (מבפנים החוצה):

1. אנדותל

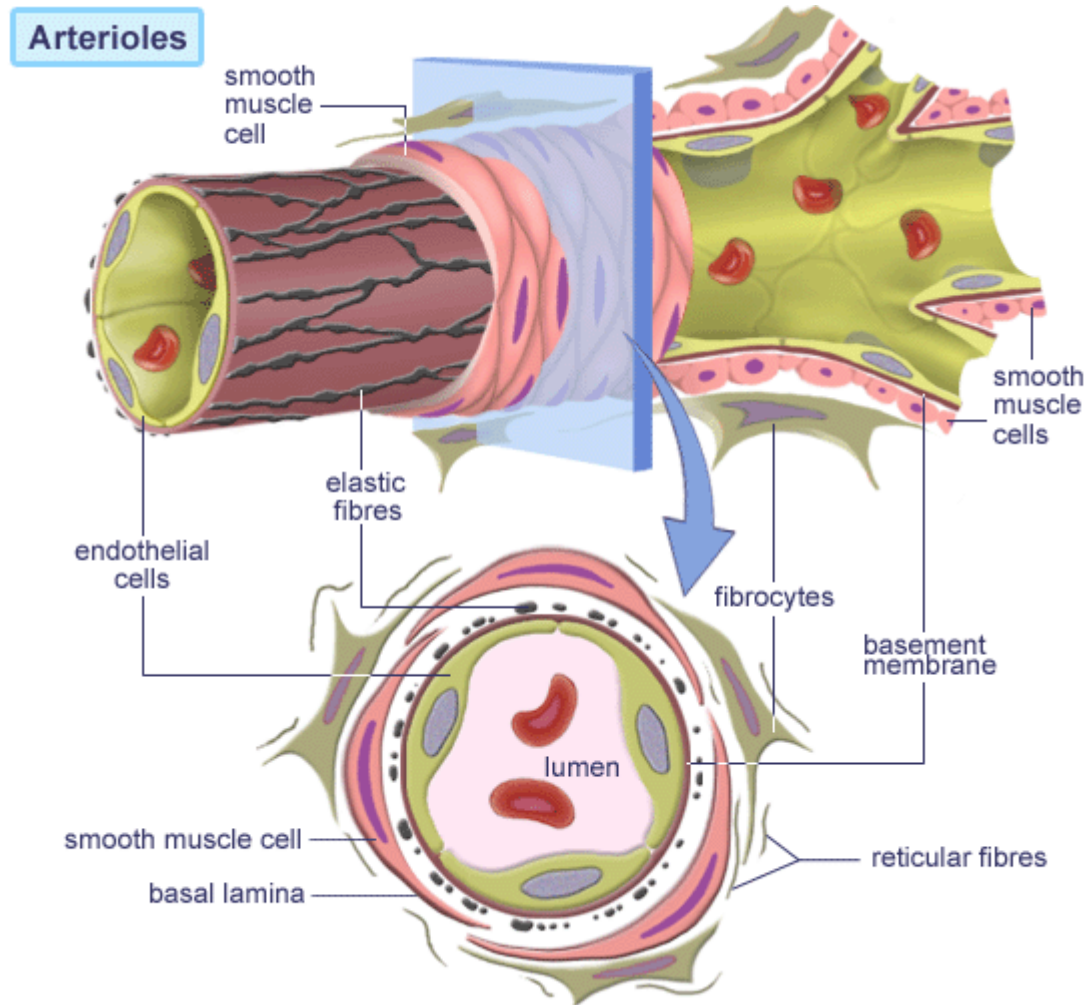
2. שריר

3. שכבת תמך



Fox, Stuart I.
Human Physiology 4th
Brown Publishers

מבנה כלי הדם





מבנה כלי הדם - מיקרוסקופית

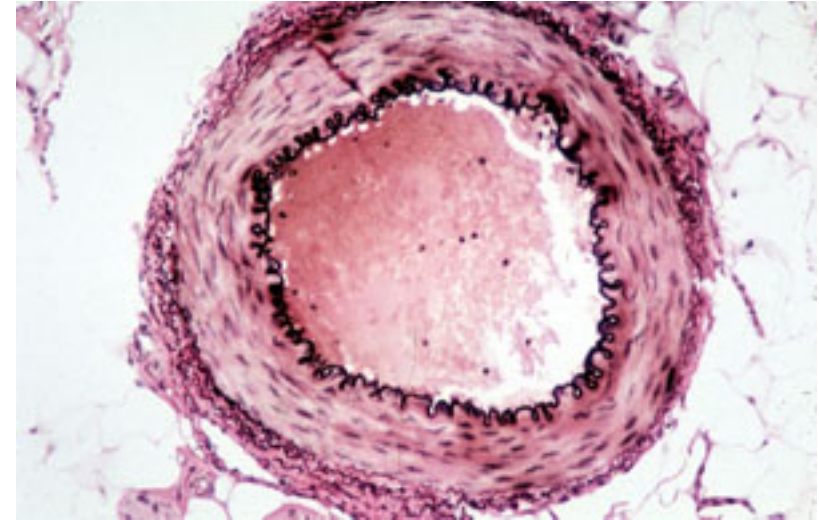
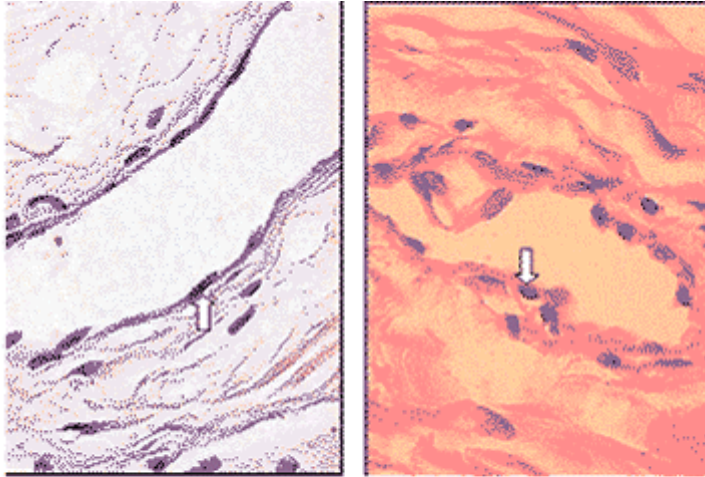
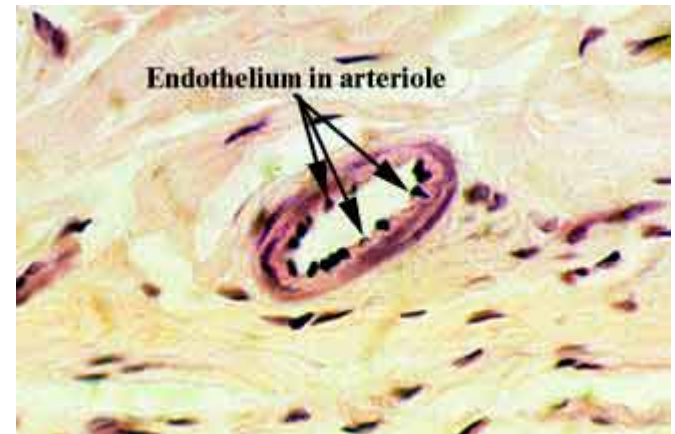
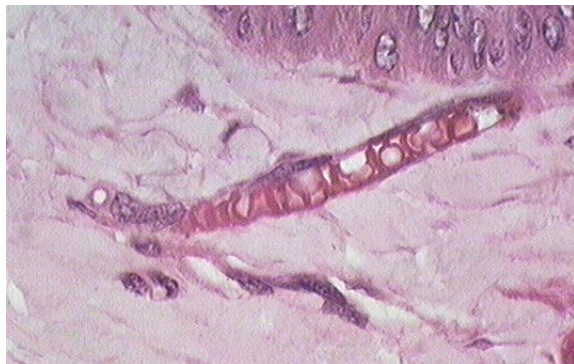
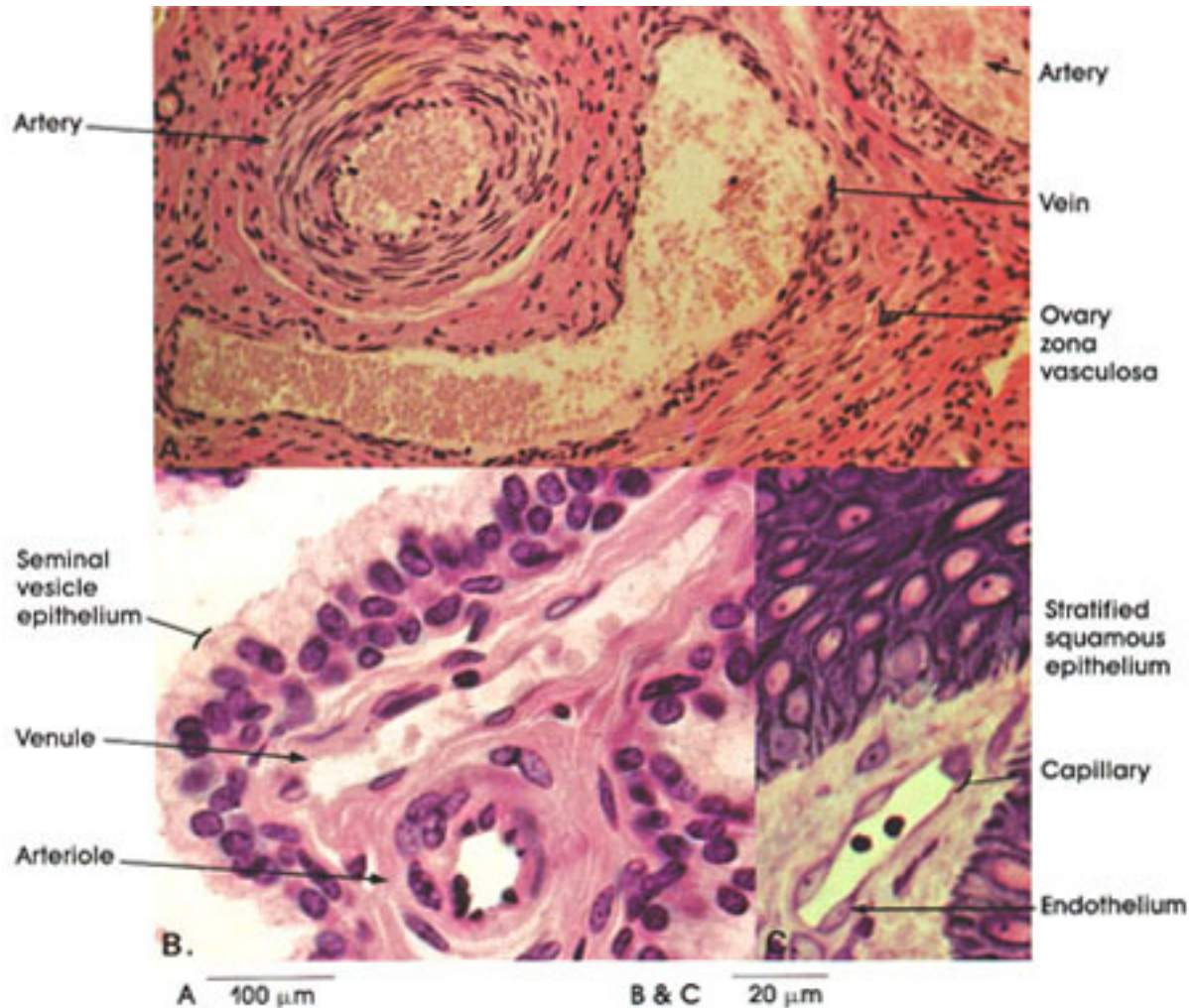


Figura 4 - Imagens digitalizadas das venae auriculares caudales, dos grupos Experimento e Controle, mostrando os núcleos das células endoteliais, com aumento de 400 vezes.





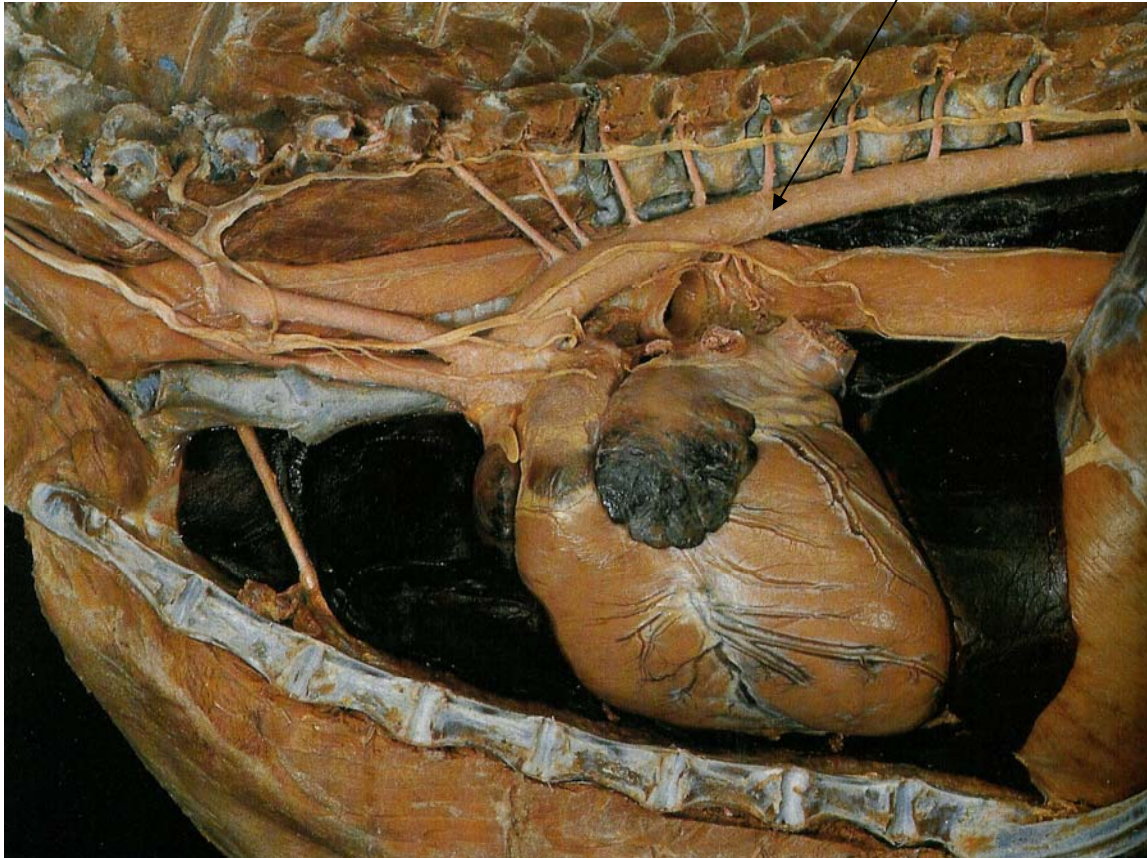
מבנה כלי הדם - מיקרוסקופית





כלי דם מרכזיים בגוף

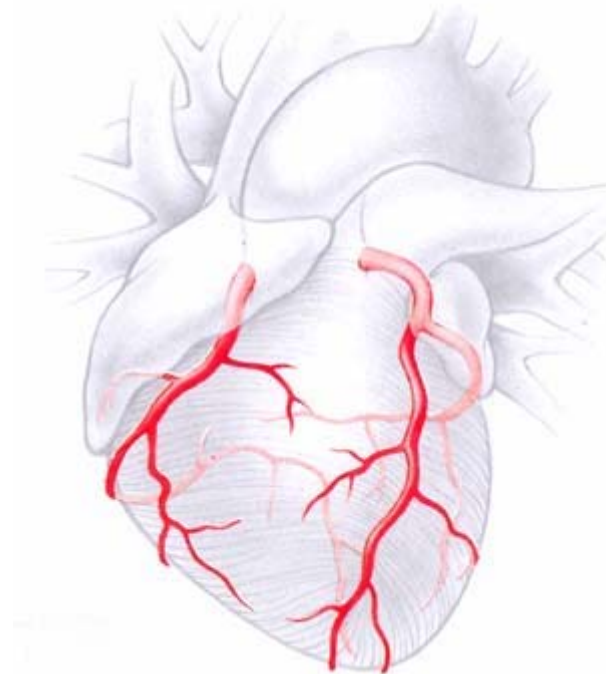
• אבי העורקים – Aorta





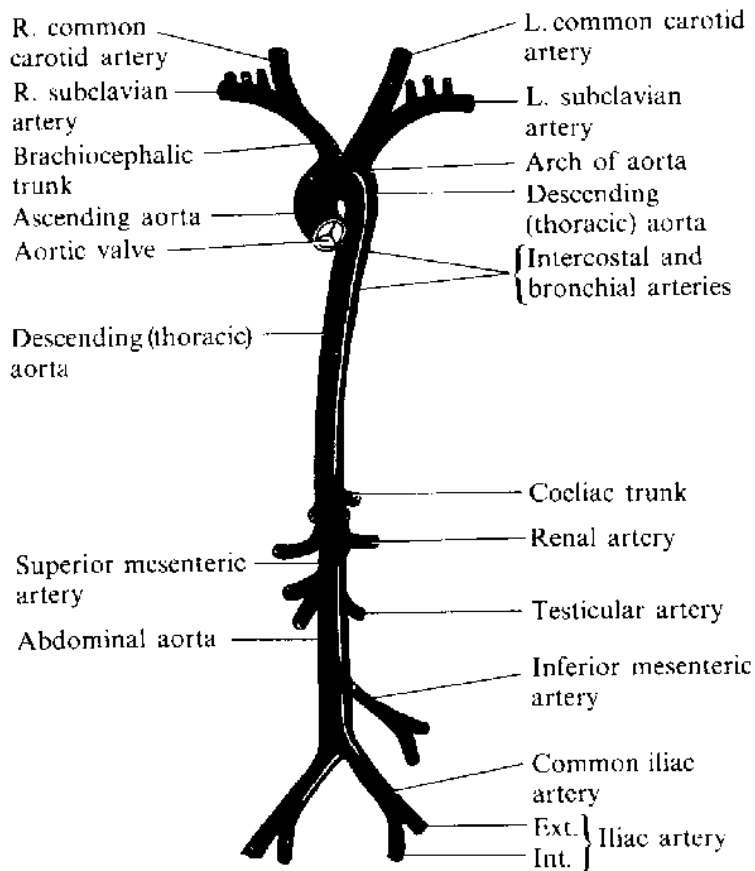
עורקים מרכזיים בגוף

- **Coronary arteries – העורקים הכליליים**
 - אספקת דם לשריר הלב





עורקים מרכזיים בגוף

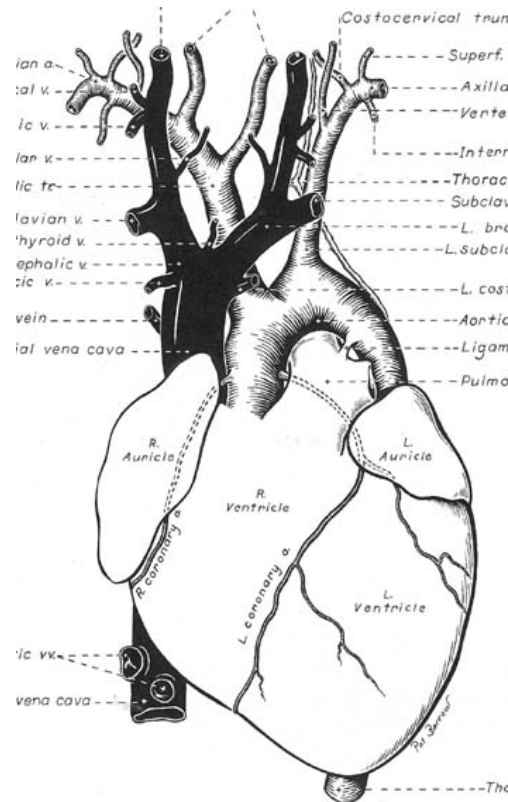


- **לראש – Carotid**
- **גפיים קדמיות**
- **אברי החזה והבטן**
 - **מערכת העיכול**
 - **כליות**
 - **מערכת המין**
- **גפיים אחוריות**




ורידים

- Cranial and Caudal Vena Cava - ורידים נבובים
- וריד הצוואר (Jugular)





קוס



www.bradfitzpatrick.com